MedikCase

Система самостоятельной подготовки к аккредитации

ТОЛЬКО ДЛЯ ЛИЧНОГО ИСПОЛЬЗОВАНИЯ

Неонатология

Высшее образование | DOCX · PDF | Задач: 1 | Вопросов: 12

Сформировано: 21.11.2026, 08:58 МСК

ВАЖНАЯ ИНФОРМАЦИЯ ПЕРЕД НАЧАЛОМ

1

Материалы предназначены для одного покупателя

Используйте файлы только для личной подготовки. Не передавайте их третьим лицам, не публикуйте, не размещайте в открытом доступе и не перепродавайте полностью или частично.

2

Источник материалов - ФМЗА

Вопросы и ситуационные задачи получены только из опубликованных материалов Методического центра аккредитации специалистов.

Официальный сайт fmza.ru ›

3

Ответы можно проверить самостоятельно

Используйте комплект при прохождении репетиционного экзамена и убедитесь, что выбранные ответы совпадают с результатом официальной системы.

Открыть репетиционный экзамен ›

4

Состав материалов может обновляться

ФМЗА может изменять формулировки, порядок и состав заданий. Перед подготовкой используйте актуальную версию комплекта и сверяйтесь с официальным источником.

Важно: MedikCase систематизирует материалы ФМЗА для самостоятельной подготовки, не изменяя смысл вопросов и ответов. Актуальность комплекта можно проверить в официальном репетиционном экзамене.

Сайт, обновления и поддержка

- **medikcase.ru**
- Telegram: @medikcase
- **support@medikcase.ru**

Сайт

Telegram

Ситуационная задача 0002

12 вопросов · Неонатология · Высшее образование

1. УСЛОВИЕ СИТУАЦИОННОЙ ЗАДАЧИ

1.1. Ситуация

В перинатальном центре города N родился доношенный мальчик у матери 28 лет от 2 своевременных физиологических родов. Околоплодные воды светлые. Пуповина без особенностей.

Вы врач неонатолог.

В родильном зале реанимационные мероприятия не проводились. Ребенок приложен к груди матери.

Масса тела ребенка при рождении 3490 г, длина 52 см, окружность головы 41 см.

В возрасте 20 минут жизни у ребенка отмечалось нарастание дыхательных нарушений в виде втяжения межреберий, грудины, раздуваний крыльев носа, затрудненного выдоха.

1.2. Гинекологический и акушерский анамнез матери

- Группа крови матери A(II) вторая, Rh - положительная.
- Соматический анамнез: бронхиальная астма, контролируемая, легкое течение.
- Гинекологический анамнез: не отягощен.
- Акушерский анамнез:
  - 1-я беременность – физиологические роды в срок, доношенная девочка, здорова;
  - 2-я беременность – данная, наступила самопроизвольно, протекала: I-й и II-й триместр – без особенностей, III-й триместр – легкая анемия, принимала препараты железа.

1.3. Объективный статус

Возраст ребенка – 25 минут жизни.

ЧСС = 166-170 уд/мин, ЧД 68-74 в минуту, SpO_2= 93-96%, АД = 60/36/42 мм рт. ст.

Состояние ребенка тяжелое. Нормотермия. Кожа розовая, цианоза нет, дышит комнатным воздухом, кожа чистая. Видимые слизистые чистые, блестящие, розовые. Периумбиликальная область без воспалительных изменений, пуповинный остаток в скобе. Симптом бледного пятна около 2 секунд.

Неврологический статус: реакция на осмотр и двигательная активность физиологические, рефлексы новорожденных вызываются, симметрично. Судорог нет. Патологической глазной симптоматики нет.

Грудная клетка симметричная, при дыхании втяжения грудины и межреберий, отмечается еле заметное раздувание крыльев носа. Аускультативно дыхание ослабленное, проводится во все отделы легких, выслушиваются проводные хрипы с двух сторон, симметрично. Тоны сердца звучные, ритм правильный. Периферическая пульсация симметричная, удовлетворительных свойств. Артериальное давление в пределах нормы. Живот мягкий, печень +1,0 см из-под края реберной дуги, селезенка не пальпируется. Перистальтика кишечника активная. При контроле желудочного

содержимого патологического отделяемого не отмечалось. Стул меконий, без патологических примесей. Не мочился. Половые органы развиты по мужскому типу, яички в мошонке.

1. План обследования

Вопрос 1

Необходимым лабораторным методом обследования для постановки диагноза является

1. **определение С-реактивного белка**
2. исследование уровня билирубина в крови
3. **клинический анализ крови**
4. общий анализ мочи
5. исследование уровня общего белка в крови новорожденного

Правильные ответы:
1 - определение С-реактивного белка
3 - клинический анализ крови

ОБОСНОВАНИЕ

Новорожденному ребенку с подозрением на ТТН рекомендуется исследование уровня С-реактивного белка в сыворотке крови (СРБ) для выявления лабораторных признаков системного воспалительного с целью исключения инфекционного генеза дыхательных нарушений.

Клинические рекомендации Минздрава России. Транзиторное тахипноэ новорожденного, 2025 г. (1)

Новорожденному ребенку с подозрением на ТТН рекомендуется проведение общего (клинического) анализа крови развернутого с дифференцированным подсчетом лейкоцитов (лейкоцитарная формула), расчетом нейтрофильного индекса для выявления воспалительных изменений в первые сутки жизни с целью исключения инфекционного генеза дыхательных нарушений и сопутствующих нарушений, требующих коррекции.

Клинические рекомендации Минздрава России. Транзиторное тахипноэ новорожденного, 2025 г. (1)

3. Результаты лабораторных методов обследования

3.1. Клинический анализ крови

Параметр	Результат	Ед изм	Реф.интервалы
Лейкоциты / WBC	8.17	10^9/L	5,9 - 17,5
Эритроциты / RBC	4.88	10^{12}/L	3,5 - 5,1
Гемоглобин / HGB	180	g/L	94 - 130
Гематокрит / HCT	0.492	L/L	0,28 - 0,42
Средний объём эритроцита / MCV	100.8	fL	84 - 106
Среднее содержание гемоглобина в 1 эритроците / MCH	36.9	pg	27 - 34
Средняя концентрация гемоглобина в эритроците / MCHC	36.6	g/dL	28 - 36
Анизоцитоз эритроцитов SD / RDW-SD	75.1	fL	35,1 - 46,3
Анизоцитоз эритроцитов CV / RDW-CV	20.6	%	11,5 - 14,5
Тромбоциты / PLT	261	10^9/L	229 - 562
Лимфоциты (отн) / LYMPH%	20	%	18 - 42
Моноциты (отн) / MONO%	5	%	2 - 11
Эозинофилы (отн) / EO%	1	%	0 - 5
Базофилы (отн) / BASO%	1	%	0 - 1
Нейтрофилы (отн) / NEUT#	72	%	42-75

3.2. Определение С-реактивного белка

Параметр	Значение	Ед. измерения	Норма
С-реактивный белок	2,4	Мг/л	0-5

3.5. Исследование уровня общего белка в крови новорожденного

Параметр	Значение	Ед. измерения	Норма
Общий белок	45	г/л	45-65

Вопрос 2

Необходимым инструментальным методом обследования для постановки диагноза является

1. ультразвуковое исследование органов брюшной полости
2. **обзорное рентгенографическое исследование органов грудной клетки**
3. нейросонография
4. эхокардиография

Правильный ответ:
2 - обзорное рентгенографическое исследование органов грудной клетки

ОБОСНОВАНИЕ

Новорожденному ребенку с подозрением на транзиторное тахипноэ рекомендуется проведение рентгенографии легких с целью выявления характерных рентгенологических признаков ТТН и проведения дифференциального диагноза.

Клинические рекомендации Минздрава России. Транзиторное тахипноэ новорожденного, 2025 г. (1)

5. Результаты инструментального метода обследования

5.1. Обзорное рентгенографическое исследование органов грудной клетки

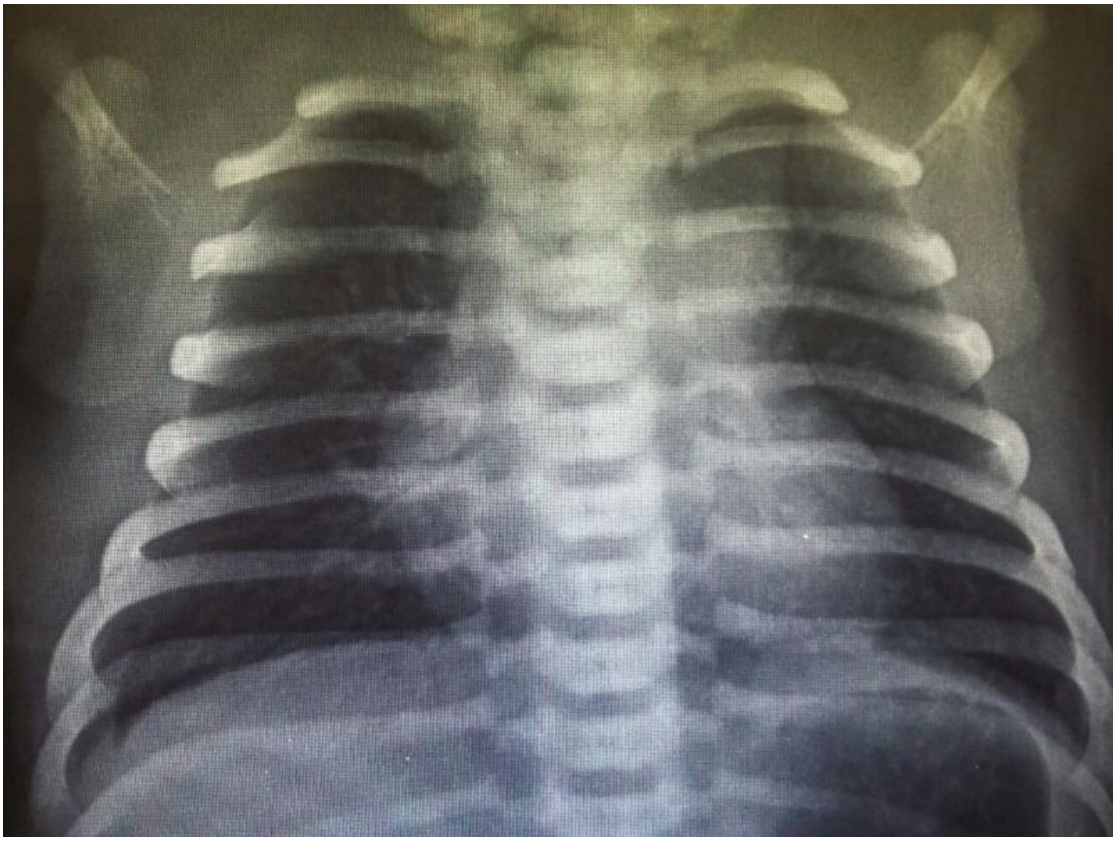

Обзорное рентгенографическое исследование органов грудной клетки

На рентгенограмме органов грудной полости в прямой проекции, выполненной в положении лежа палатным аппаратом, пневматизация легочной ткани не изменена. Достоверно инфильтративные изменения не выявлены. Подчеркнута междолевая плевра. Корни легких проекционно перекрыты тенью средостения. С двух сторон усилен, деформирован легочный рисунок за счет сосудистого компонента. Синусы свободны. Диафрагма с четким контуром, расположена на уровне заднего отрезка 8 ребра справа и 8 межреберья слева в положении исследования. Средостение не смещено, расширено в поперечнике за счет тени сердца в положении исследования. Центрально расположена тень зондовой трубки, оканчивающейся в левом поддиафрагмальном пространстве - проекционно желудок. Костно-патологические изменения не выявлены.

2. Диагноз

Вопрос 3

На основании результатов клинико-лабораторных и инструментальных исследований можно предположить диагноз

1. Врожденная диафрагмальная грыжа Q79.0
2. **Транзиторное тахипноэ у новорожденного P22.1**
3. Респираторный дистресс синдром P 22.0
4. Врожденная пневмония P23.9

Правильный ответ:
2 - Транзиторное тахипноэ у новорожденного P22.1

ОБОСНОВАНИЕ

Диагноз ТТН выставлятся при совокупности следующих критериев:

- дыхательные нарушения с дебютом в первые 24 часа жизни;
- рентгенологические признаки ТТН;
- отсутствие данных за иной генез дыхательных нарушений (врожденная пневмония или сепсис, респираторный дистресс-синдром, синдром утечки воздуха, синдром аспирации мекония, врожденные пороки развития легких и диафрагмы).

Клинические рекомендации Минздрава России. Транзиторное тахипноэ новорожденного, 2025 г. (1)

7. Диагноз

7.1. Транзиторное тахипноэ у новорожденного P22.1

7.3. Врожденная пневмония P23.9

Вопрос 4

В данной ситуации оценка дыхательных нарушений проводится по шкале

1. Дубовица
2. Боллард
3. Фентона
4. **Сильверман**

Правильный ответ:
4 - Сильверман

ОБОСНОВАНИЕ

Оценку тяжести дыхательных нарушений проводят по шкале Сильвермана-Андерсен.

Клинические рекомендации Минздрава России. Транзиторное тахипноэ новорожденного, 2025 г. (1)

3. Лечение

Вопрос 5

Тактикой ведения и лечения ребенка является

1. проведение диагностической люмбальной пункции
2. **перевод в отделение реанимации, проведение респираторной терапии (CPAP)**
3. проведение диагностической пункции перикарда
4. проведение диагностической плевральной пункции

Правильный ответ:
2 - перевод в отделение реанимации, проведение респираторной терапии (CPAP)

ОБОСНОВАНИЕ

Новорожденным с наличием дыхательных нарушений и подозрением на ТТН с лечебной целью рекомендуется проведение неинвазивной искусственной вентиляции легких.

Клинические рекомендации Минздрава России. Транзиторное тахипноэ новорожденного, 2025 г. (1)

Вопрос 6

Всем новорожденным с дыхательными нарушениями в первые сутки необходимо

1. **проведение рентгенологического исследования**
2. определение уровня билирубина капиллярной крови и оценка его почасового прироста
3. определение уровня натрия в биохимическом анализе крови
4. определение уровня тромбоцитов в клиническом анализе крови

Правильный ответ:
1 - проведение рентгенологического исследования

ОБОСНОВАНИЕ

Новорожденному ребенку с подозрением на транзиторное тахипноэ рекомендуется проведение рентгенографии легких с целью выявления характерных рентгенологических признаков ТТН и проведения дифференциального диагноза.

Клинические рекомендации Минздрава России. Транзиторное тахипноэ новорожденного, 2025 г. (1)

Вопрос 7

В данной клинической ситуации определение содержания С-реактивного белка в крови необходимо проводить

1. 1 раз в 7 дней
2. **на 1 и 3 сутки жизни (первые 72 часа жизни)**
3. ежедневно в течение первой недели жизни
4. 1 раз в 10 дней

Правильный ответ:
2 - на 1 и 3 сутки жизни (первые 72 часа жизни)

ОБОСНОВАНИЕ

Определение уровня СРБ и проведение общего (клинического) анализа крови целесообразно повторить спустя 24-48 часов, если в первые сутки жизни диагноз выставить затруднительно. Повышение лабораторных маркёров синдрома системного воспалительного ответа (ССВО): СРБ выше референсных нормативных значений может свидетельствовать о наличии у ребёнка инфекционного заболевания. ТТН характеризуется отрицательными маркерами ССВО и отрицательными результатами микробиологического (культурального) исследования крови на стерильность.

Клинические рекомендации Минздрава России. Транзиторное тахипноэ новорожденного, 2025 г. (1)

Вопрос 8

В данной клинической ситуации проведение клинического анализа крови необходимо проводить

1. **на 1 и 3 сутки жизни (первые 72 часа жизни)**
2. 1 раз в 10 дней
3. ежедневно в течение первой недели жизни
4. 1 раз в 7 дней

Правильный ответ:
1 - на 1 и 3 сутки жизни (первые 72 часа жизни)

ОБОСНОВАНИЕ

Оценка общего (клинического) анализа крови позволяет осуществлять дифференциальную диагностику ТТН и острых инфекционных заболеваний раннего неонатального периода. В общем (клиническом) анализе крови развёрнутом следует оценить наличие воспалительных изменений (наличие лейкоцитоза или лейкопении, нейтрофилёза или нейтропении, сдвига лейкоцитарной формулы в сторону юных форм, повышение нейтрофильного индекса (НИ)>0,2, тромбоцитопении).

Клинические рекомендации Минздрава России. Транзиторное тахипноэ новорожденного, 2025 г. (1)

Вопрос 9

В данной клинической ситуации ребенку при поступлении в отделение следует начать

1. **неинвазивную респираторную терапию**
2. дотацию кислорода диффузно
3. дотацию оксида азота
4. инвазивную респираторную терапию - искусственную вентиляцию легких

Правильный ответ:
1 - неинвазивную респираторную терапию

ОБОСНОВАНИЕ

Преимущественным методом стартовой респираторной терапии при ТТН является метод назального CPAP (NCPAP), использование которого по сравнению с оксигенотерапией значительно сокращает длительность дыхательных нарушений и тахипноэ и не приводит к увеличению частоты осложнений.

Клинические рекомендации Минздрава России. Транзиторное тахипноэ новорожденного, 2025 г. (1)

Вопрос 10

В данной ситуации на фоне респираторной терапии характерно

1. снижение артериального давления
2. появление брадикардии
3. **снижение дыхательных нарушений**
4. снижение уровня лейкоцитов

Правильный ответ:
3 - снижение дыхательных нарушений

ОБОСНОВАНИЕ

Основным механизмом действия неинвазивной респираторной терапии при ТТН является увеличение функциональной остаточной емкости легких и площади поверхности легких, доступной для газообмена на протяжении всего дыхательного цикла, что, в свою очередь, снижает работу дыхания.

Клинические рекомендации Минздрава России. Транзиторное тахипноэ новорожденного, 2025 г. (1)

4. Вариатив

Вопрос 11

При проведении рентгенографии органов грудной клетки в данной ситуации характерно

1. выявление пневмомедиастинума
2. выявление инфильтративных теней с эмфизематозными изменениями, ателектазами
3. **усиление легочного сосудистого рисунка, паттерн «солнечные лучи» – белые линии, исходящие из корня легкого (так называемый перихилярный рисунок)**
4. выявление рентгенологических признаков транслокации органов брюшной полости в грудную

Правильный ответ:
3 - усиление легочного сосудистого рисунка, паттерн «солнечные лучи» – белые линии, исходящие из корня легкого (так называемый перихилярный рисунок)

ОБОСНОВАНИЕ

рентгенологическими признаками ТТН являются:
увеличенный или нормальный объем грудной клетки;
гипераэрация легких, плоская диафрагма;
расширение корней легких;
диффузное снижение прозрачности легочной ткани. Изменения могут быть асимметричными, с преимущественным поражением правого легкого;
усиление легочного сосудистого рисунка, паттерн «солнечные лучи» – белые линии, исходящие из корня легкого (так называемый перихилярный рисунок);
подчеркнутость междолевых щелей;
умеренно выраженная кардиомегалия.

Клинические рекомендации Минздрава России. Транзиторное тахипноэ новорожденного, 2025 г. (1)

Вопрос 12

О необходимости эскалации респираторной терапии свидетельствует

1. сохранение выраженности дыхательных нарушений до 2 баллов по шкале Сильверман
2. нарастание выраженности дыхательных нарушений до 2 баллов по шкале Сильверман
3. **нарастание выраженности дыхательных нарушений ≥ 3 баллов по шкале Сильверман**
4. оценка по шкале Сильвермана-Андерсен <3 баллов

Правильный ответ:
3 - нарастание выраженности дыхательных нарушений ≥ 3 баллов по шкале Сильверман

ОБОСНОВАНИЕ

О необходимости эскалации респираторной терапии свидетельствует нарастание выраженности дыхательных нарушений ≥ 3 баллов и ЧД в динамике.

Клинические рекомендации Минздрава России. Транзиторное тахипноэ новорожденного, 2025 г. (1)